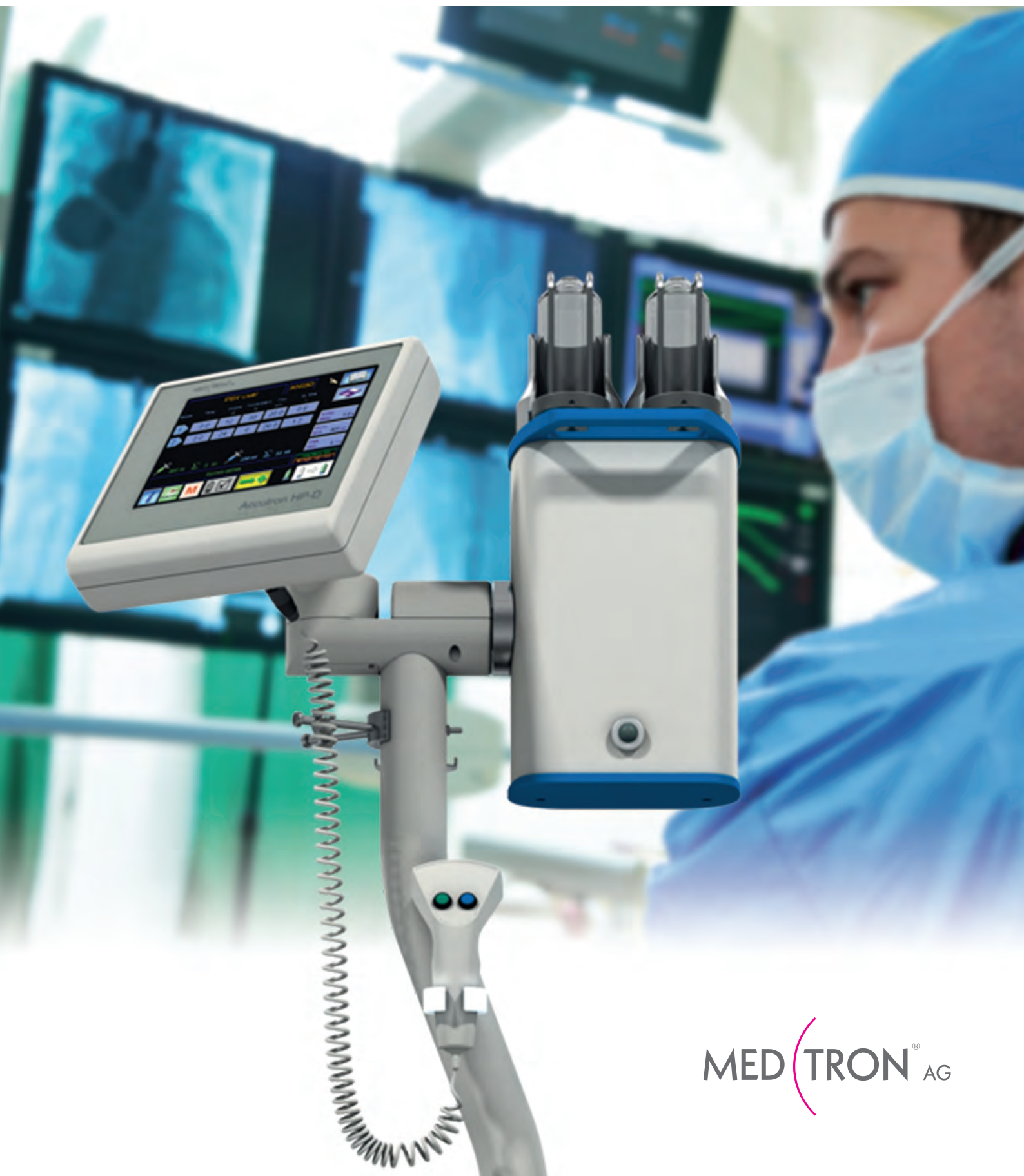

Evaluationsbericht

des Doppelkolben-Kontrastmittelinjektors Accutron HP-D

Yann Gouëffic, Gefäßchirurgie, Universitätsklinikum Nantes, Frankreich



MED (TRON)[®] AG

EINLEITUNG

Im Hybrid-OP (Flexmove, Allura, Philips) des Universitätsklinikums Nantes arbeiten 6 Gefäßchirurgen. Jedem der Ärzte ist hier ein Zeitfenster für operative, zumeist endovaskuläre Eingriffe vorbehalten. Dabei werden komplexe Eingriffe an der Aorta und peripheren Gefäßen (gebrachte Stents, fenestrierte Stents, thorakale Stents, Revaskularisation bei Mehrgefäßerkrankungen) und einfachere endovaskuläre Behandlungen durchgeführt.

Während der Eingriffe stehen dem Arzt verschiedene Bildgebungsverfahren, wie die Fusion, zur Verfügung, die entweder über Angiographien vor der OP oder über intraoperative Injektionen und Aufnahmen mit C-Bogen-Systemen erstellt werden. In diesem Fall wird das Injektionsvolumen für auswertbare Bilder je nach Rotationsdauer des Bogens, der abzubildenden Arterie und der Förderrate der Injektion berechnet. Der ausgeführte Eingriff (z. B. das Einsetzen eines Stents bei einem Aortenaneurysma) kann vom Arzt auch über eine intraoperative 3D-Kontrolle überwacht und kontrolliert werden. In beiden Fällen muss eine ausreichende Konzentration des injizierten Mittels (Kontrastmittel und Kochsalzlösung) verabreicht werden, um hochwertige Bilder zu erhalten. Bei komplexeren peripheren Eingriffen ist das Kontrastmittelvolumen zunächst geringer, durch das Nachspritzen steigt der gesamte Kontrastmittelverbrauch jedoch im Verlauf des Eingriffs. Unabhängig von der Art des Eingriffs kann eine Nierenerkrankung ebenfalls Auswirkungen auf die Mengen an zu verwendendem Kontrastmittel haben. Die mögliche Einschränkung des Kontrastmittelvolumens, das während eines Eingriffs injiziert werden kann, muss (unabhängig von der Art des vorgesehenen Eingriffs) vom Gefäßchirurgen also ebenfalls berücksichtigt werden.

Die Verwendung eines Doppelkolben-Injektors ermöglicht die Reduzierung des Kontrastmittelverbrauchs, sorgt für einen besseren Strahlenschutz und verbessert die Qualität der während des Eingriffs erstellten Bilder. Ersteres wird erreicht, weil der Injektor im Gegensatz zu einer manuellen Injektion eine bessere Kontrolle des Injektionsvolumens

ermöglicht. Gleichzeitig trägt die automatisierte Verdünnung mit Kochsalzlösung zu einer deutlichen Reduzierung des Kontrastmittelverbrauchs bei. Was den Strahlenschutz betrifft, so kann sich der Arzt dank der automatisierten Injektion von der Quelle der Röntgenstrahlen entfernen und ist so bei der Erstellung neuer Bilder besser vor Strahlen geschützt. Und letztendlich wirkt sich die automatisierte Injektion (insbesondere auf der Ebene der Aorta) bei möglichst geringem Kontrastmitteleinsatz besonders positiv auf die Bildqualität aus.

Ziele

Wir hatten vor, die Parameter für ganz unterschiedliche Fälle zu bestimmen, die sowohl die Aorta als auch die peripheren Gefäße betreffen, um den geringstmöglichen Kontrastmittelverbrauch abbilden zu können, mit dem die beste Bildqualität erreicht wird. Der Doppelkolben-Injektor MEDTRON Accutron HP-D wurde dazu von mehreren Gefäßchirurgen bei Eingriffen an peripheren arteriellen Gefäßen und der Aorta getestet.

Die Eingriffe erfolgten in einem Hybrid-OP (Flexmove, Allura, Philips). Die Qualität der bei arteriellen Angiographien erhaltenen Bilder wurde subjektiv von 2 unterschiedlichen in der Klinik tätigen Ärzten bewertet. Zu den untersuchten Parametern gehörten die Art der behandelten Arterie, das Kontrastmittelvolumen, die Förderrate, der PSI und die Konzentration des Kontrastmittels. Als Kontrastmittel wurde Xenetix 300 verwendet. Bei Fällen mit einer Niereninsuffizienz (Clearance <60 ml/min) wurde Visipaque 270 verwendet. Im Folgenden werden zwei beispielhafte Eingriffe an der thorakalen Aorta erörtert.

STUDIE

Klinischer Fall Nr. 1: Aortographie vor dem Einsetzen einer thorakalen Stentprothese

Klinischer Hintergrund

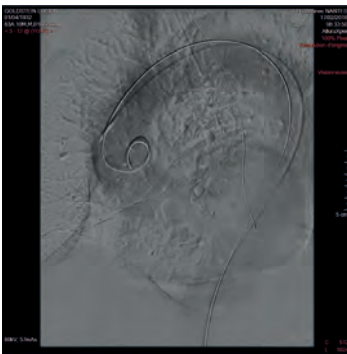
Herr G. ist ein 84-jähriger Patient, bei dem durch Zufall ein Aneurysma der thorakalen Aorta descendens diagnostiziert wurde. Das Team entschied sich für den Einsatz eines ummantelten Stents. Die Angiographie ergab, dass die proximale Ummantelung am Ende der linken Arteria carotis communis erfolgen sollte, so dass die linke Arteria subclavia abgedeckt wird.

Demnach war es notwendig, die supraaortalen Äste während des Eingriffs minutiös zu überwachen. Bei diesem Patienten wurden

also verschiedene Protokolle evaluiert, um den Kontrastmittelverbrauch so gering wie möglich zu halten und dennoch eine optimale Visualisierung des Aortenbogens und der Äste zu erreichen.

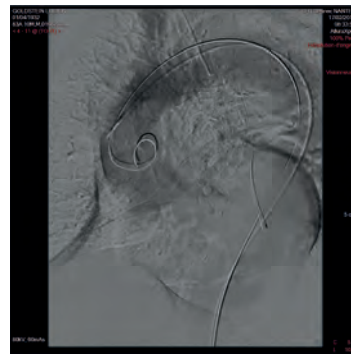
Protokolle

Flachdetektor Allura von oben mit zweidimensionaler Aufnahme (Substraktion: 3Bilder/s). Die Injektion erfolgte per Pigtail-Katheter mit Perforation 5F.



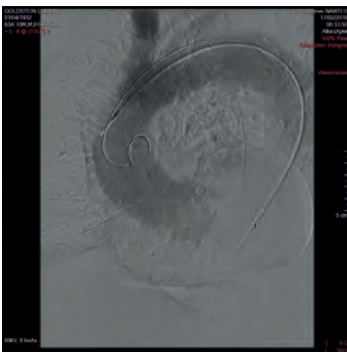
Aufnahme 1.1

Visipaque 270; Volumen: 30 ml; Modus Verdünnung (Konzentration 30 %);
Förderrate: 20 ml/s; Injektionsverzögerung 0 s; Aufnahmedauer: 2 s; PSI: 1200



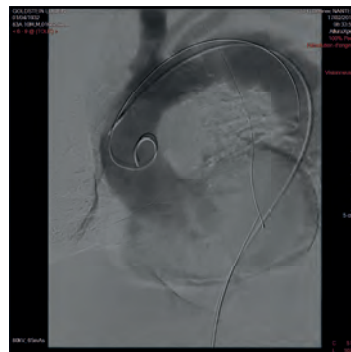
Aufnahme 1.2

Xenetix 270; Volumen: 30 ml; Modus Verdünnung (Konzentration 30 %);
Förderrate: 30 ml/s; Injektionsverzögerung 0 s; Aufnahmedauer: 2 s; PSI: 1200



Aufnahme 1.3

Xenetix 270; Volumen: 30 ml; Modus Verdünnung (Konzentration 40 %);
Förderrate: 30 ml/s; Injektionsverzögerung 0 s; Aufnahmedauer: 2 s; PSI: 1200



Aufnahme 1.4

Xenetix 270; Volumen: 30 ml; Modus Verdünnung (Konzentration 50 %);
Förderrate: 30 ml/s; Injektionsverzögerung 0 s; Aufnahmedauer: 2 s; PSI: 1200

Ergebnisse (Abbildungen 1.1, 1.2, 1.3 und 1.4)

Bei den 4 aufeinanderfolgenden Injektionen lagen die verabreichten Kontrastmittelmengen jeweils bei 9, 9, 12 und 15 ml. Zwischen der ersten und zweiten Aufnahme verbesserte sich die Auflösung der thorakalen Aorta, während die Bilder des Ursprungs der supraaortalen Äste unscharf blieben. Nach der dritten Aufnahme wurden die Konturen der thorakalen Aorta korrekt wiedergegeben, der Ausgangspunkt der supraaortalen

Äste konnte jedoch nicht gut erkannt werden. Nach der vierten Aufnahme waren sowohl die thorakale Aorta als auch die supraaortalen Äste einwandfrei zu erkennen.

Zum Vergleich: Mit einem Einkolben-Injektor konnte dieses Ergebnis gewöhnlich bei einer Injektion von 30 ml unverdünntem Kontrastmittel erreicht werden.

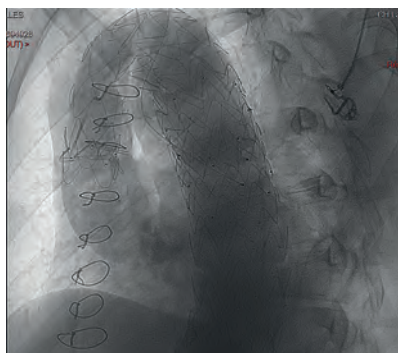
Klinischer Fall Nr. 2: Kontrolle einer thorakalen Stentprothese

Klinischer Hintergrund

Durchführung eines endovaskulären Eingriffs bei einem 49-jährigen Patienten mit abdomin thorakalem Aneurysma vom Typ 1 mit Komplikation einer Aortendissektion. In den Vorwochen wurden bereits 2 Eingriffe vorgenommen (Neueinpflanzung der Arteria subclavia L, dann Ersatz des Aortenbogens mit einer Neueinpflanzung des Truncus Brachiocephalicus und der linken Halsschlagader).

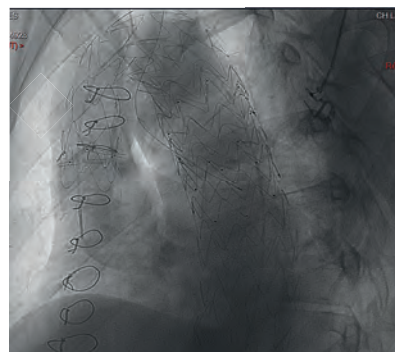
Protokolle

Der Einsatz des Stents erfolgte mit einer Bildfusion der präoperativen Angiographie. Zum Ende des Eingriffs entschieden wir uns für eine arteriographische Kontrolle, bei der wir die Lage des Stents mit einer dreidimensionalen Bildaufnahme überprüfen konnten.



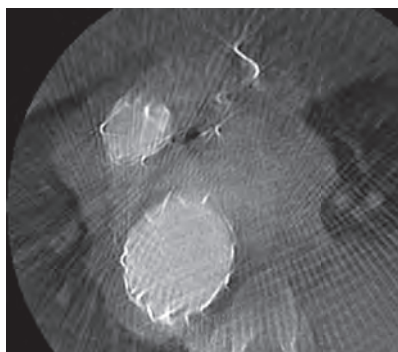
Aufnahme 2.1 – Akquisitionsprotokoll

Allura-Detektor bei lateraler Position, dreidimensionale Aufnahme (Aufnahmedauer: 8 s, Rotation 180°, Auflösung 15 Bilder/s). Die Injektion erfolgte per Pigtail-Katheter mit Perforation 5F. Xenetix 300; Volumen: 120 ml; Modus Verdünnung (Konzentration 50 %); Förderrate: 10 ml/s; Injektionsverzögerung 0 s; PSI: 1200



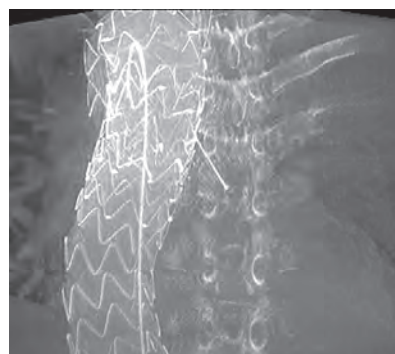
Aufnahme 2.2 – Akquisitionsprotokoll

Allura-Detektor bei lateraler Position (Aufnahmedauer: 8 s, Rotation 180°, Auflösung 15 Bilder/s). Die Injektion erfolgte per Pigtail-Katheter mit Perforation 5F. Xenetix 300; Volumen: 140 ml; Modus Verdünnung (Konzentration 60 %); Förderrate: 18 ml/s; Injektionsverzögerung 0 s; PSI: 1200



Aufnahme 2.3

Beim ersten Protokoll (Abb. 2.1) entsprach das Injektionsvolumen des Kontrastmittels 60 ml. Wir beobachteten eine geringere Intensität und eine stärkere Heterogenität der Kontrastmittelinjektion im Bereich der thorakalen Aorta. Es ist zu beachten, dass der C-Bogen in lateraler Position länger für die Aufnahmen braucht als bei einer Position von oben (8 Sek. vs. 4 Sek.) und dass damit auch das Kontrastmittelvolumen höher sein muss. Aufgrund dieser Erkenntnisse entschieden wir uns, das Volumen und die Konzentration des Kontrastmittels zu erhöhen.



Aufnahme 2.4

Beim zweiten Protokoll (Abb. 2.2) entsprach das Injektionsvolumen des Kontrastmittels 84 ml. Wir konnten eine bessere Verteilung des Kontrastmittels entlang der abdomin thorakalen Aorta und eine verbesserte Intensität feststellen. Das Injektionsvolumen ermöglichte eine CT-Analyse in Frontalschnitten (Abbildungen 2.3 und 2.4).

Es scheint, als wäre eine dreidimensionale intraoperative Analyse des Einsetzens eines thorakalen Stents bei reduziertem Kontrastmittelvolumen möglich. Die Positionierung des Flachdetektors von oben ermöglicht zudem eine wesentliche Verringerung des Kontrastmittelverbrauchs.

DISKUSSION UND SCHLUSSFOLGERUNGEN

Vorteile

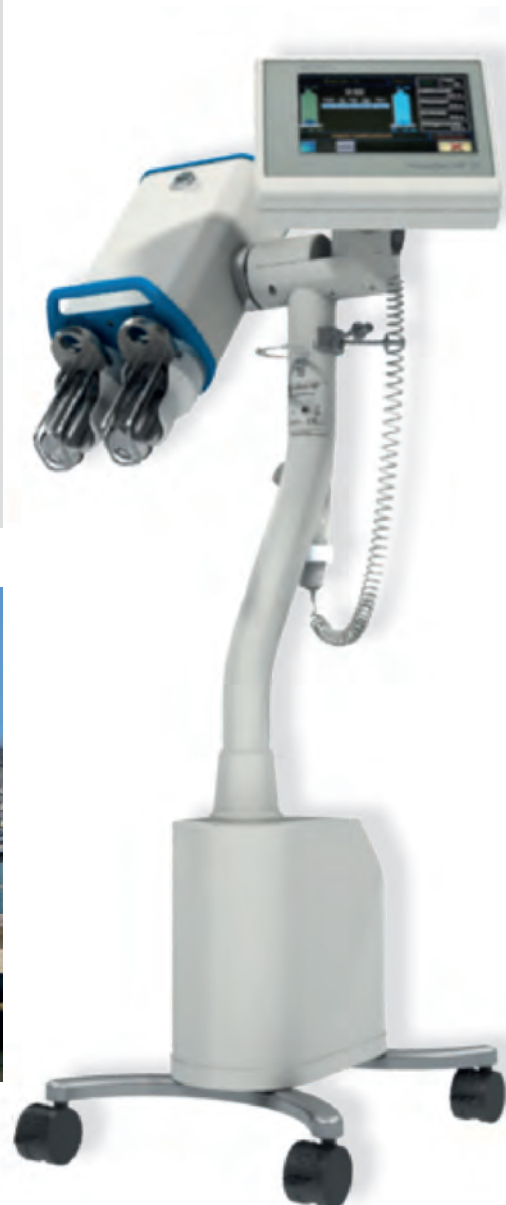In den vorgestellten Fällen sorgte die Verdünnung des Kontrastmittels mit dem Doppelkolben-Injektor MEDTRON Accutron HP-D für eine Reduzierung des Kontrastmittelverbrauchs. Die Kontrastmittelmengen scheinen geringer als bei einem gewöhnlichen Einkolben-Injektor. Die Reduktion des Kontrastmittelverbrauchs kann damit gemeinsam mit Bildfusionstechniken die Risiken einer Verschlimmerung von Nierenproblemen bei Risikopatienten mindern. Bei Patienten ohne Risikofaktoren einer Niereninsuffizienz kann sich eine Aufnahme über ein Rotationsverfahren vor und nach dem Eingriff anbieten, so dass die Menge an Kontrastmittel möglichst gering gehalten wird. Es ist auch möglich, eine Verdünnung per Einkolben-Injektor vorzunehmen. Dabei ist allerdings zu beachten, dass die Homogenisierung der beiden Phasen (Kontrastmittel/Kochsalzlösung) weniger gut funktioniert und das Gemisch heterogener wird.

Der Kontrastmittelverbrauch lässt sich bei einem Rotationsverfahren zudem durch die Positionierung des Detektors von oben reduzieren. Im Allgemeinen ist bei einer Positionierung des Detektors von oben sowohl die Bildqualität als auch die Aufnahmegeschwindigkeit besser (Aufnahmedauer 4 s, 260°-Rotation, Auflösung 30 Bilder/s im Vergleich zu Aufnahmedauer 8 s, 180°-Rotation, Auflösung 15 Bilder/s).

Darüber hinaus bietet der Doppelkolben-Injektor MEDTRON Accutron HP-D Möglichkeiten weiterer Injektionsverfahren wie Phaseninjektion (Wechsel zwischen Kontrastmittel und physiologischer Kochsalzlösung) oder komplexe Injektionen (verdünnt und in Phasen), die die hier beschriebenen Protokolle noch verbessern könnten.

Einschränkungen

Es konnten sich bei der Verwendung des Doppelkolben-Injektors MEDTRON Accutron HP-D einige Einschränkungen feststellen lassen. So wird der Injektor beispielsweise ausschließlich auf Rollen ausgeliefert, eine Fixierung am Operationstisch ist nicht möglich. Das kann die Ergonomie im OP beeinträchtigen. Allerdings ist der Doppelkolben-Injektor MEDTRON Accutron HP-D mobil und durch den Betrieb mit Akkus völlig autonom. Er verfügt über eine kabellose Fernbedienung und Steuereinheit. Dadurch kann er je nach Bedarf im OP verschoben werden.



Universitätsklinikum Nantes, Frankreich

MEDTRON AG

Hauptstr. 255
66128 Saarbrücken
Deutschland

Tel.: +49 (0)681-97017-0
Fax: +49 (0)681-97017-20

info@medtron.com
www.medtron.com

Team DACH:

Deutschland, Österreich, Schweiz

Tel.: +49 (0)681-97017-24
Fax: +49 (0)681-97017-60

sales.dach@medtron.com

Team International 1:

W/S-EMEA, LATAM, Africa, APAC

Tel.: +49 (0)681-97017-26
Fax: +49 (0)681-97017-20

sales.int1@medtron.com

Team International 2:

E-Europe, CIS

Tel.: +49 (0)681-97017-63
Fax: +49 (0)681-97017-20

sales.int2@medtron.com

Service:

Tel.b: +49 (0)681-97017-50/-83
Fax: +49 (0)681-97017-85

service@medtron.com